

# 1ª RADIOLOGIA DE FUSÃO

CENTRO HOSPITALAR  
LISBOA NORTE. EPE



HOSPITAL DE  
SANTAMARIA

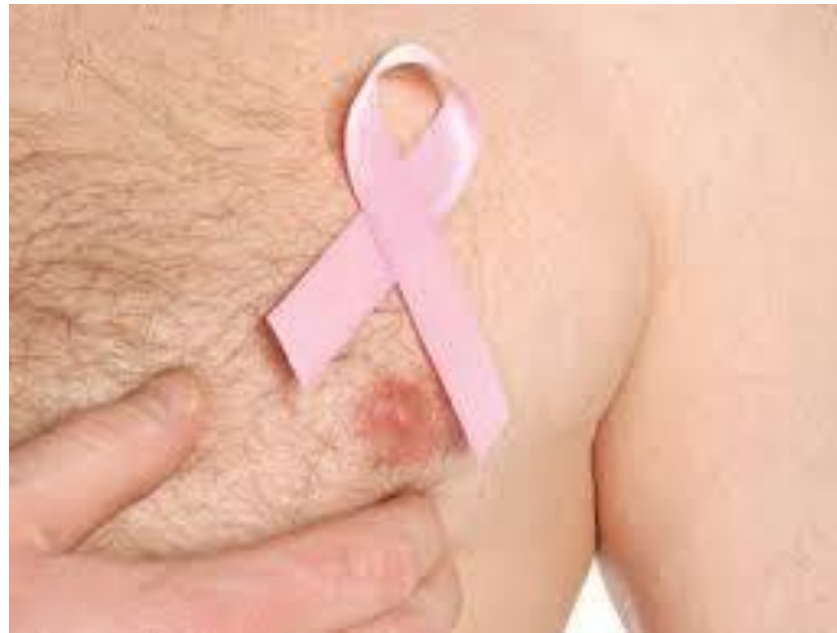

Hospital  
Pálido Valente

Serviço de Imagiologia

## MAMOGRAFIA NO HOMEM

Serviço de Imagiologia CHLN-HSM



Realizado por:  
Diana Sequeira  
21099@chln.min-saude.pt

Coordenação de Serviço:  
Téc. Coordenadora Dina Silva  
20/10/2017

# Objectivos

- ⌘ **Mostrar universo de homens que recorreu ao Serviço de Imagiologia: realizaram exames senológicos**
- ⌘ **Epidemiologia do cancro da mama no homem**
- ⌘ **Como é feito a Mamografia no homem (protocolo mais habitual)**
- ⌘ **Dados Estatísticos (10/2015 a 08/2017)**
- ⌘ **Casos Clínicos**

# Cancro da Mama no Homem

- ✚ **Cancro da mama no Homem corresponde a 1% dos cancros no homem.**
- ✚ **Idade média dos diagnósticos é entre 60 a 70 anos de idade**
- ✚ **São raros casos antes dos 30 anos de idade**
- ✚ **EUA- homens de raça negra entre 48% a 60%, maior probabilidade de desenvolver cancro da mama do que homens de raça branca**
- ✚ **Homens judeus apresentam maior taxa de incidência independentemente do local onde estejam a viver**

# Factores de Risco no Homem

## Factores Genéticos:

20% casos têm história familiar de cancro da mama em parentes de 1º grau

Mutações genéticas no genes BRAC1 e BRAC2

## Factores Hormonais:

Estrogénio exógeno em tratamentos hormonais do cancro da próstata

Síndrome de Klinefelter

Obesidade (causa de hiperestrogenismo)

Doenças hepáticas

## Outros Factores:

Orquite (inflamação testicular)

Anormalidades testiculares

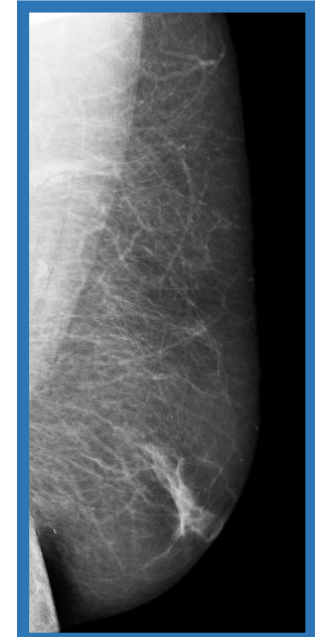
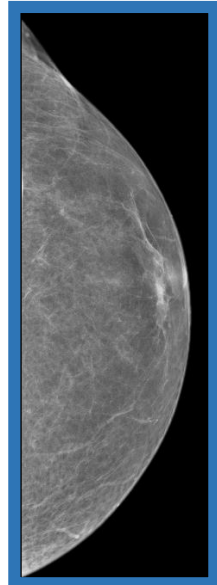
Infertilidade

Puberdade tardia

Hipercolesterolemia

# Exame de Mamografia no Homem

- ⌘ As incidências a realizar no homem são normalmente as OML .
- ⌘ Médico Radiologista decide consoante a clínica em estudo e a idade, quais as incidências a realizar.
- ⌘ O posicionamento é igual ao realizado nas mulheres.

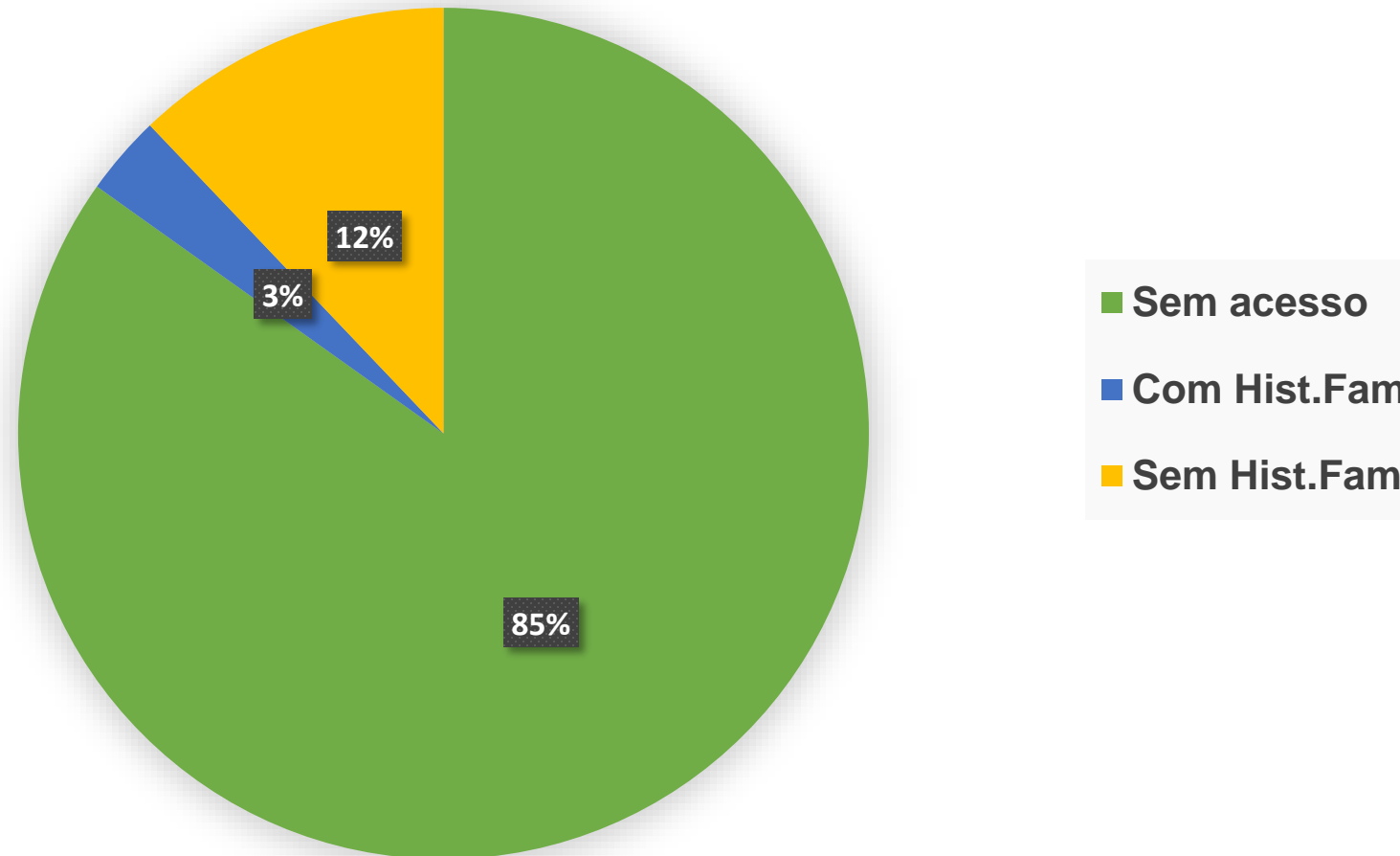


# Estatística Serviço Mamografia CHLN-HSM

- ⌘ **Amostra: Set 2015 e Agosto 2017, composta por 66 Homens.**
- ⌘ **Base de dados foi construída segundo:**
  - ⌘ **Registos efectuados na mamografia**
  - ⌘ **Relatórios Médicos**
  - ⌘ **Dados disponíveis em sistema informático (PACS) (Imagens e Relatórios)**
- ⌘ **Os exames foram realizados num equipamento de mamografia Digital Directa-GE® Medical Systems Senographe DS:**
  - ⌘ **Controlo Automático de exposição**
- ⌘ **Média de idade dos examinados foi de 62 anos.**

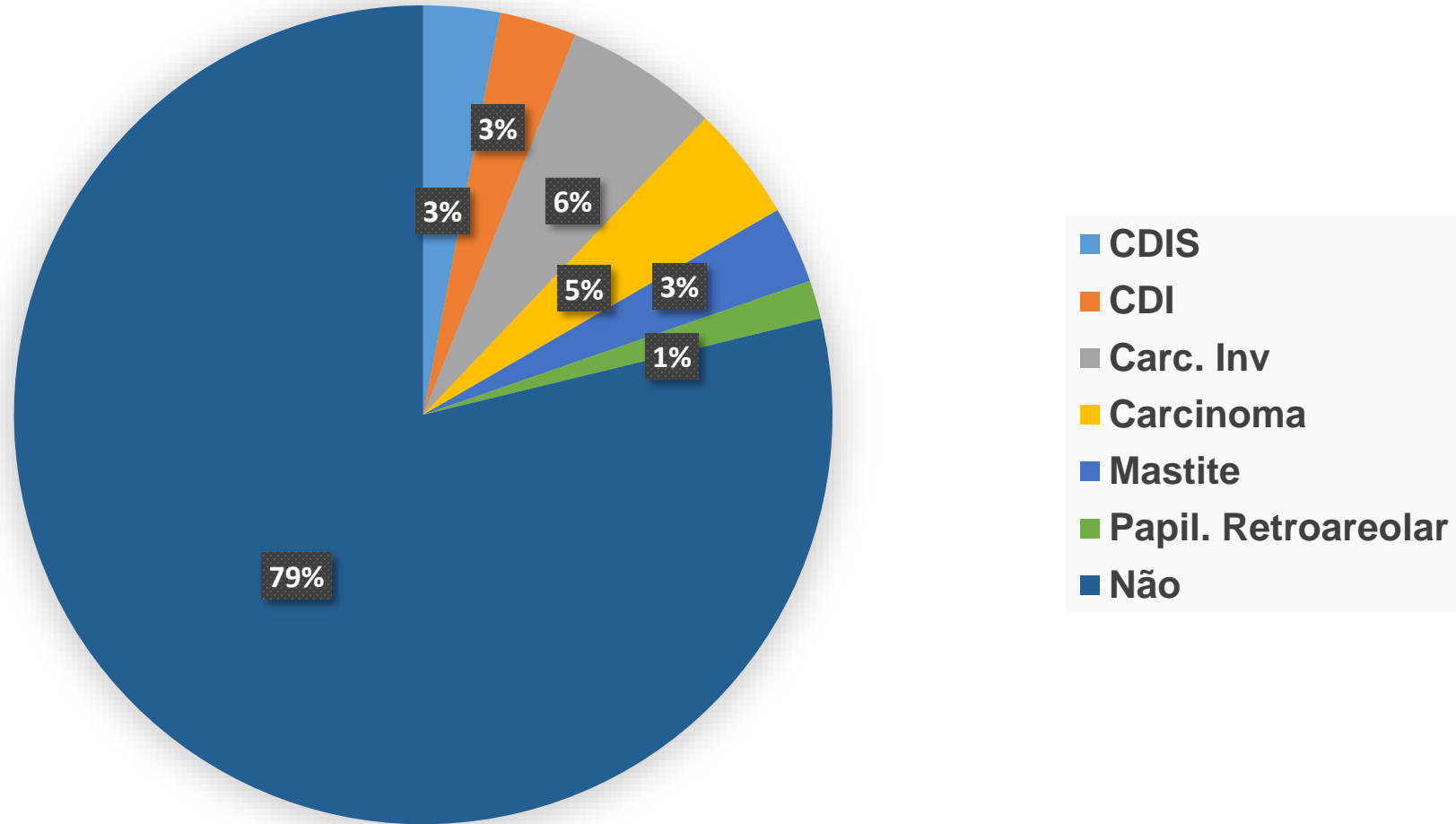
# Estatística Serviço Mamografia CHLN-HSM

## História Familiar



# Estatística Serviço Mamografia CHLN-HSM

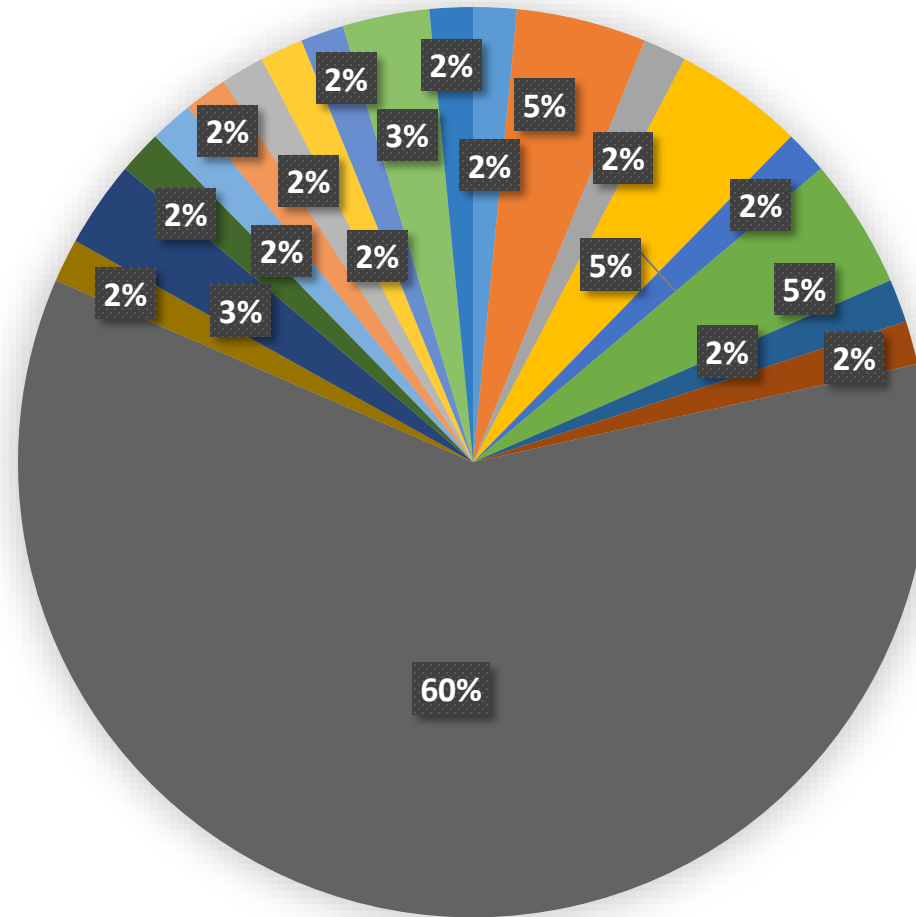
## Antecedentes Patologia da Mama





# Estatística Serviço Mamografia CHLN-HSM

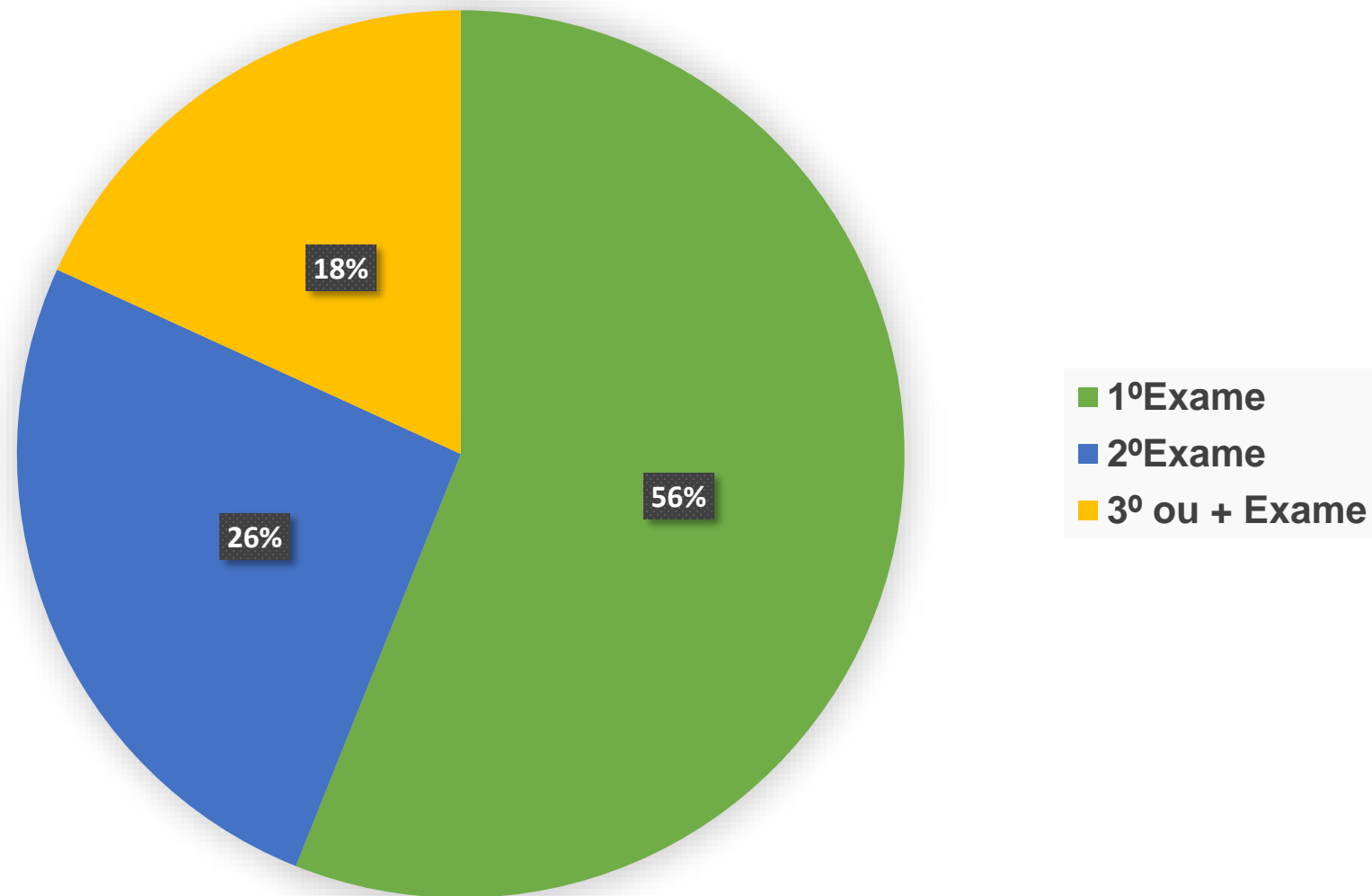
## Outras Doenças



- Sindr. Cowden
- Carc. Prost
- Linfoma
- DHC
- CHC
- IRC
- Neo canal anal
- Hiperp prost
- Não Mencionado
- Melanoma
- Carc. Laringe
- Litiase biliar
- ADC colon

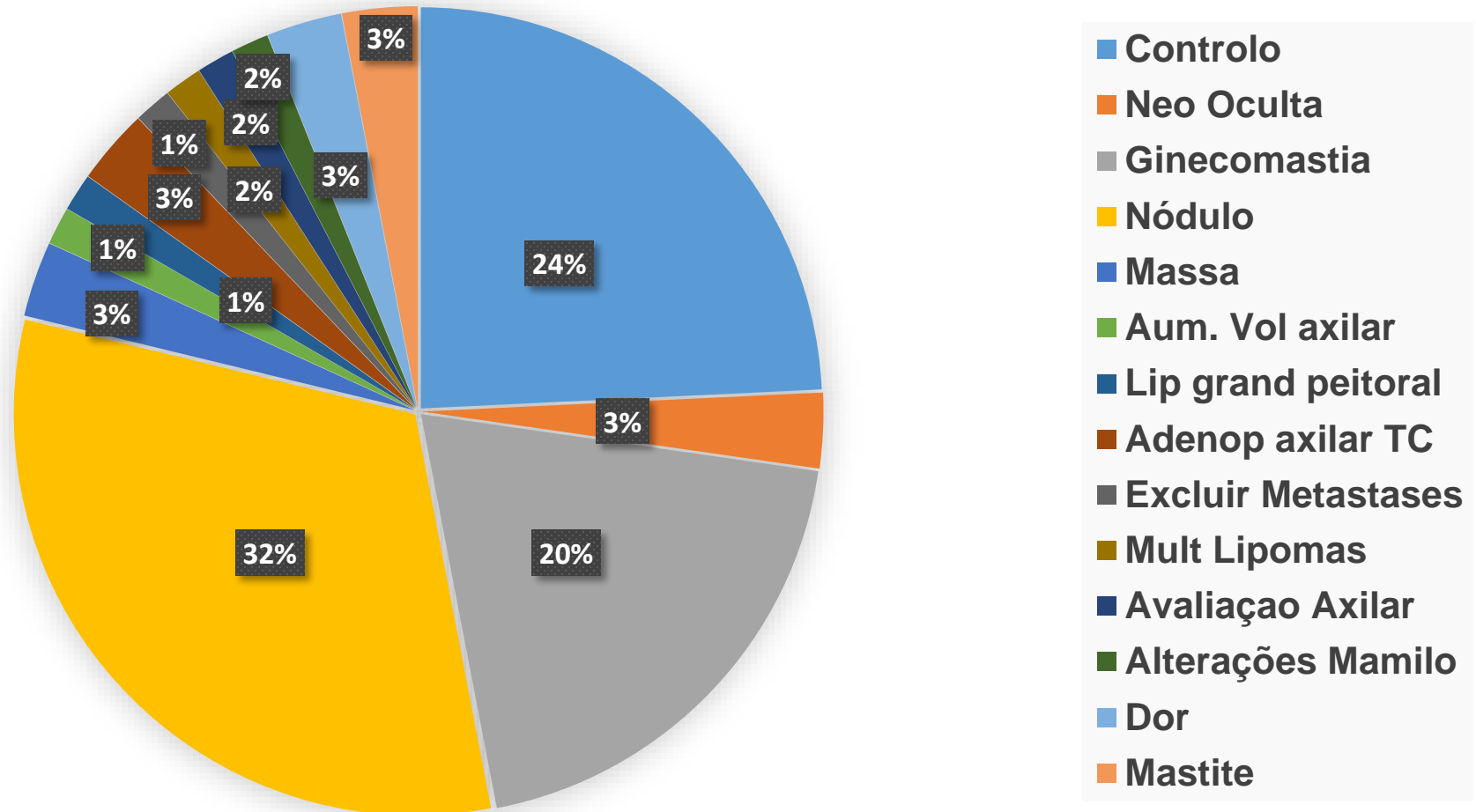
# Estatística Serviço Mamografia CHLN-HSM

## Exame Senológico



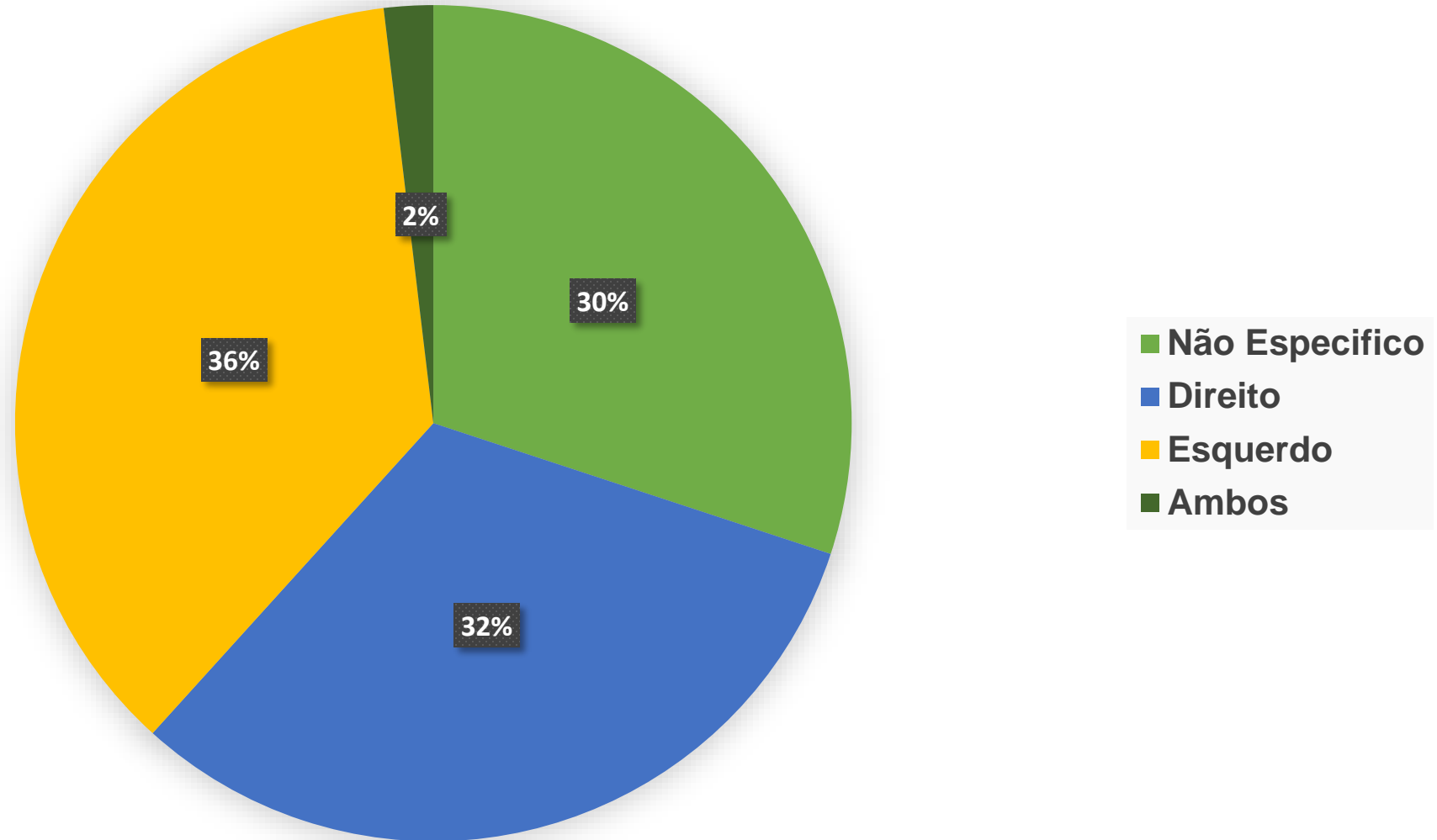
# Estatística Serviço Mamografia CHLN-HSM

Motivo do Exame



# Estatística Serviço Mamografia CHLN-HSM

## Lado da Queixa



# Estatística Serviço Mamografia CHLN-HSM



## Amostra:

- 61 Homens realizaram Mamografia e Ecografia
- 5 Homens realizaram apenas Ecografia

### Dose Média por Exame (dGy):

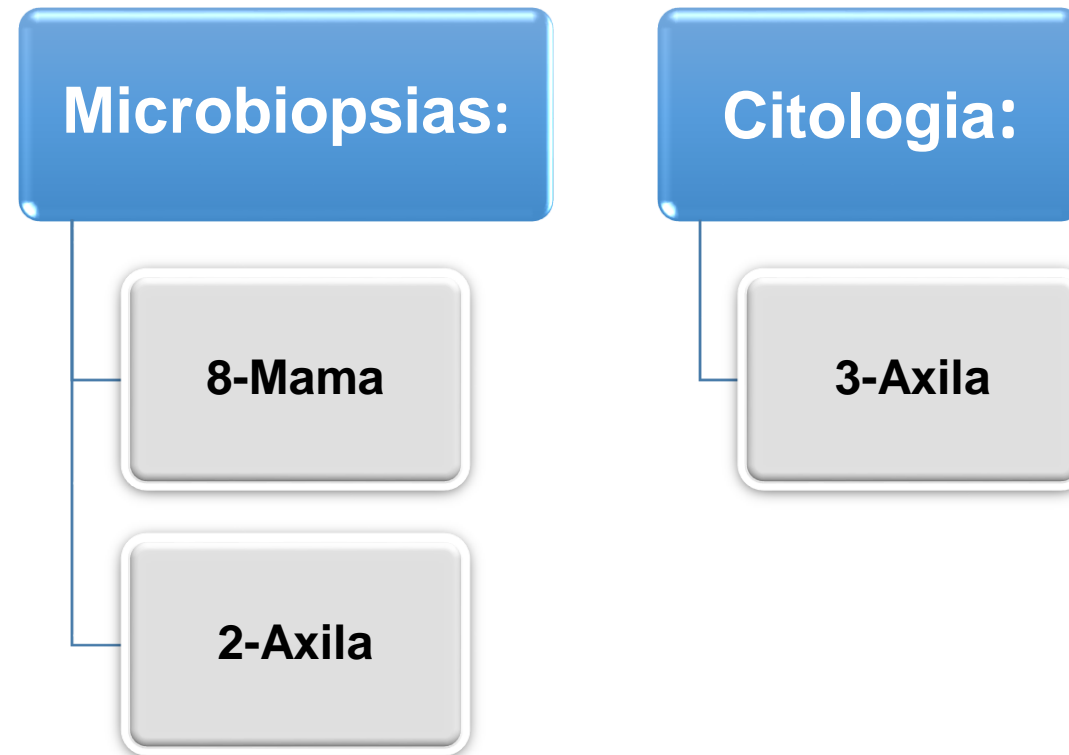
- Base: 0,052
- OML: 0,028
- OML+ CC (Unilateral): 0,031
- OML Unilateral: 0,012

### Espessura Média da Mama por Exame (mm):

- Base: 41
- OML: 40
- OML + CC (Unilateral): 42
- OML Unilateral: 43

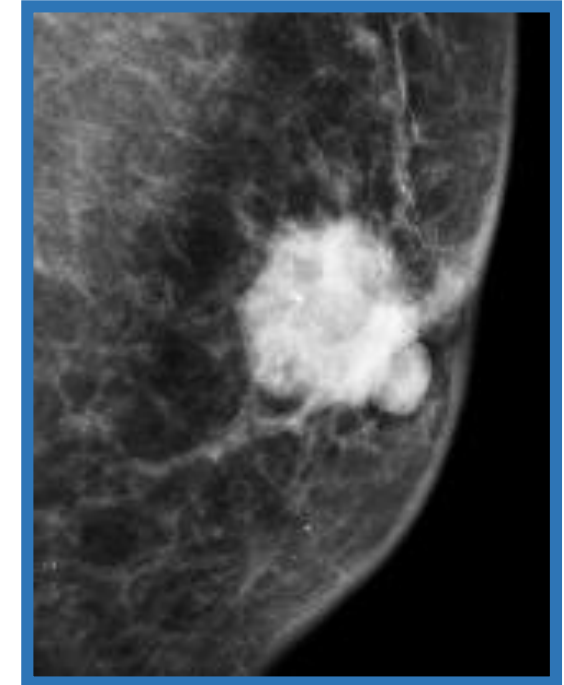
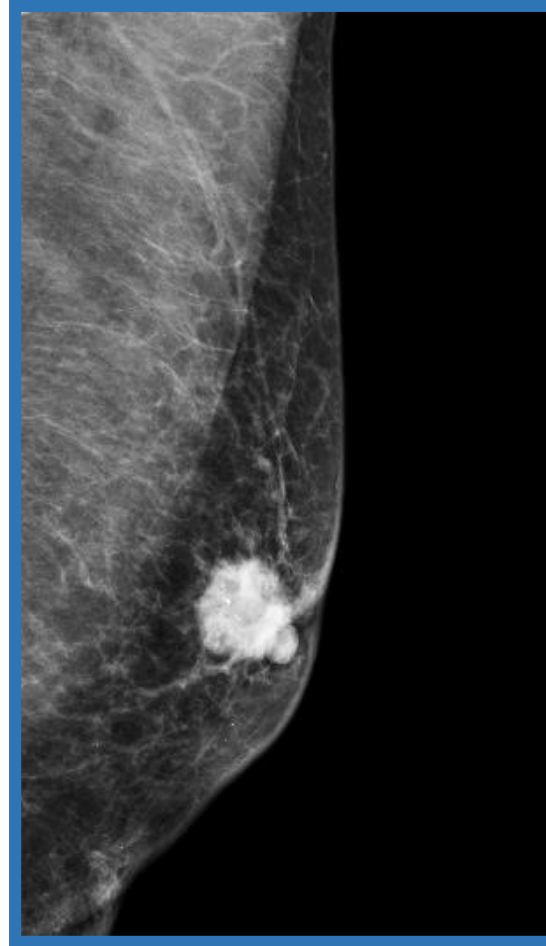
# Estatística Serviço Mamografia CHLN-HSM

- ⌘ A Intervenção no homem é maioritariamente uma abordagem ecográfica, realizando-se microbiopsias e citologias
- ⌘ Foram realizadas 13 intervenções



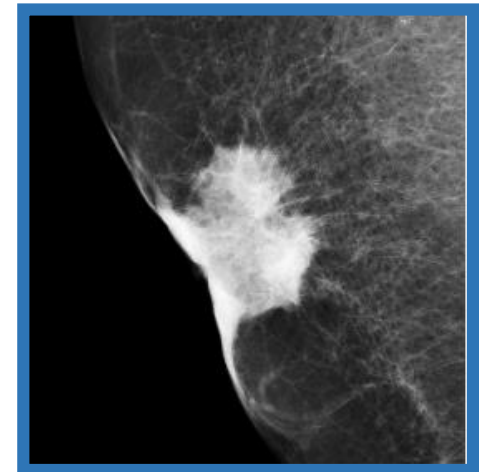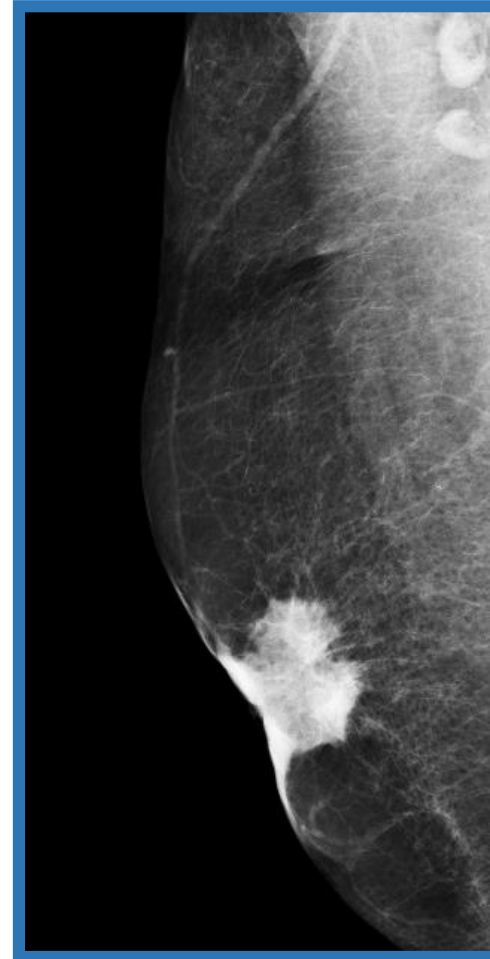
# Casos Clínicos

- ⌘ **Homem 85 anos de idade**
- ⌘ **Massa localizada na região retroareolar da mama esquerda.**
- ⌘ **Microbiopsia (ecoguiada) resultado : Carcinoma invasivo**



# Casos Clínicos

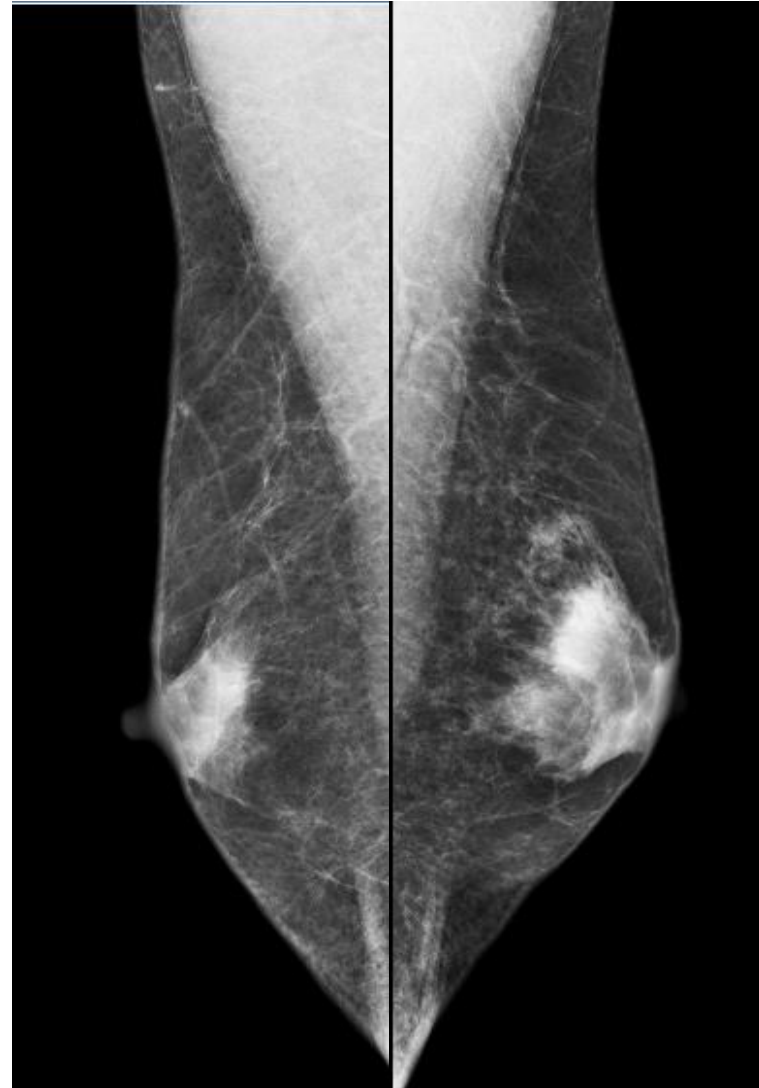
- 🎗️ **Homem 76 anos de idade**
- 🎗️ **Alterações no mamilo direito há cerca de 1 ano**
- 🎗️ **Microbiopsia (ecoguiada) resultado: Carcinoma invasivo**





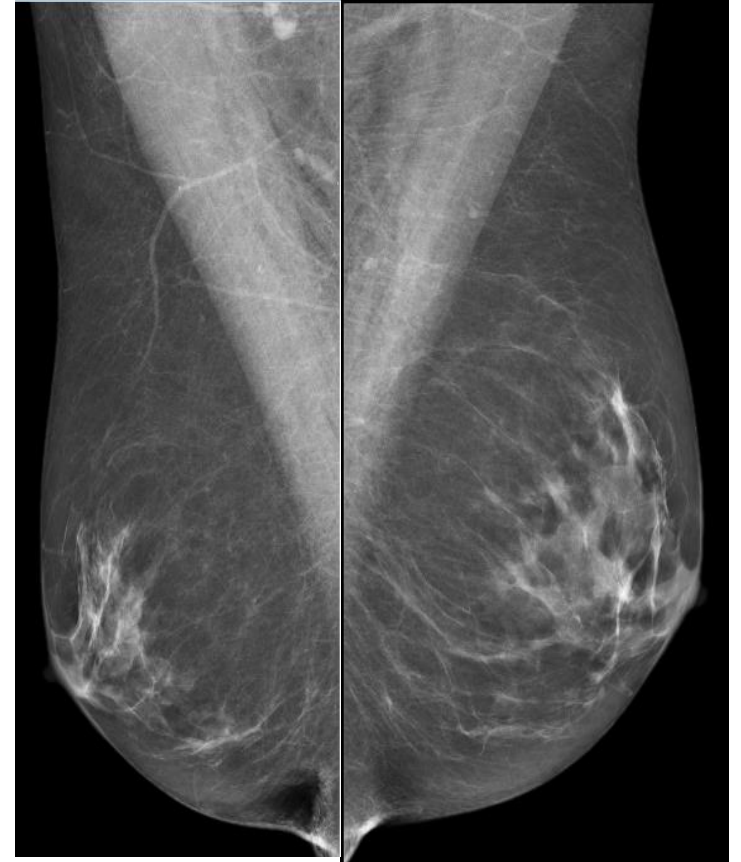# Casos Clínicos

- ⌘ **Homem de 57 anos de idade.**
- ⌘ **Aumento de volume da mama esquerda em 8 meses.**
- ⌘ **Microbiopsia (ecoguiada) resultado de ginecomastia.**



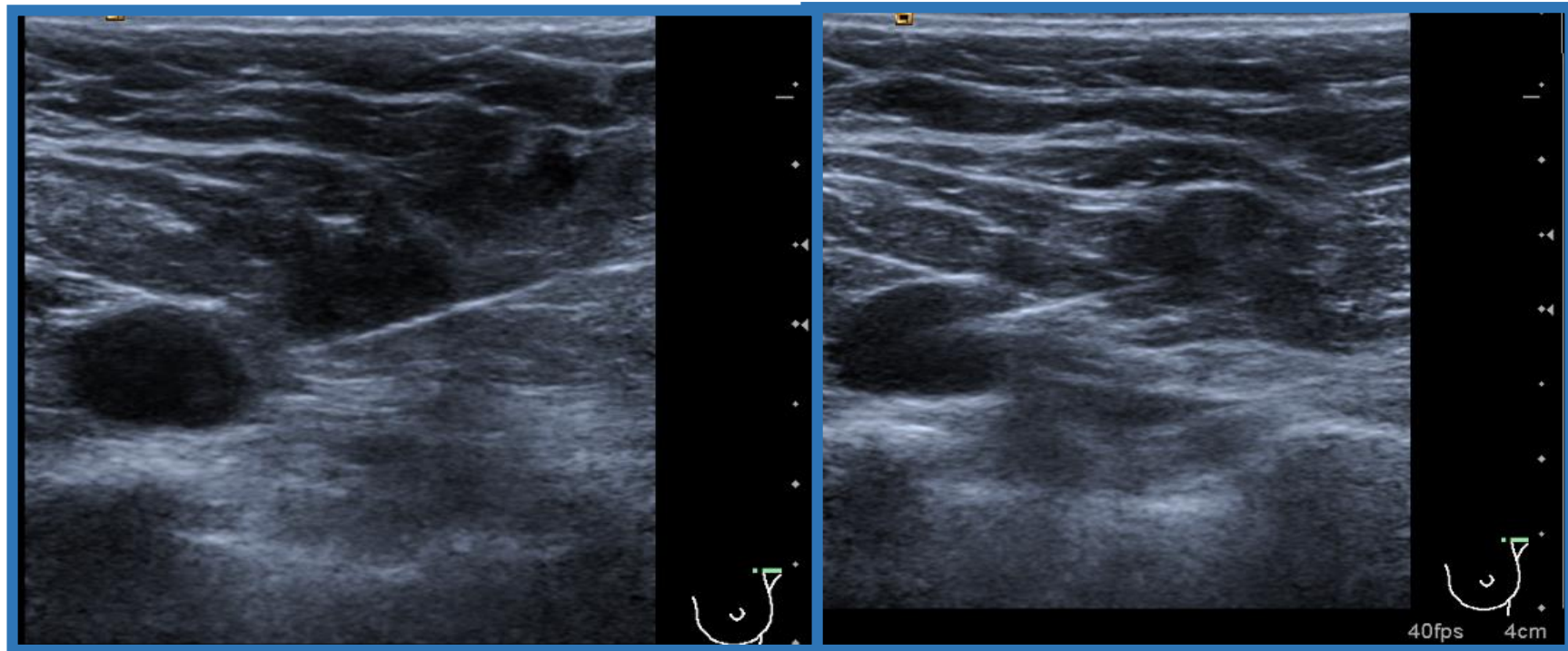
# Casos Clínicos

- ⌘ Homem de 68 anos de idade
- ⌘ Adenopatias axilares esquerdas encontradas num exame de TC
- ⌘ Antecedentes de adenocarcinoma da próstata
- ⌘ Ginecomastia bilateral mais acentuado à esquerda



# Casos Clínicos

- 3 adenopatias a nível da axila esquerda realizou-se microbiopsia (ecoguiada): metástases de carcinoma da próstata



# Conclusão

- ⌘ O cancro da mama no homem é raro, mas existe.
- ⌘ A mamografia e a ecografia permitem o estudo da patologia da mama no homem tal como na mulher.
- ⌘ As incidências padrão são habitualmente OML.
- ⌘ A média de idade de exames é acima dos 60 anos de idade.
- ⌘ Lesões mais frequentes manifestam-se como nódulos.
- ⌘ A patologia mais encontrada na mama do homem é a ginecomastia.
- ⌘ A intervenção mais frequente é a microbiopsia ecoguiada.

# Bibliografia

1. Canheço, EE *et al* (2015).Ginecomastia-Artigo de Revisão, *FEMINA* 43(5)
2. Greenlaw, k *et al* (2016). Male Breast Disease: a Review of Radiologic Assessment and Accuracy, and Pathologic Variables over the past thirteen years. *European Society of Radiology* (1-11).
3. Madrona, AP (2015). *Principios de Sonologia*. 1ªEdicion, Editum. Univercidad de Murcia.
4. Mathew, J. *et al* (2008). Primary Breast Cancer in Men: Clinical, Imaging, and Pathologic Findings in 57 Patients. *AJR*: 191(1631-1639).
5. Mota, MC (2010). Cancro da Mama no Homem-Artigo de Revisão Bibliográfico, Mestrado Integrado em Medicina. Instituto de Ciências Biomédicas Abel Salazar- Universidade do Porto.
6. Nogueira, SP *et al* (2014).Câncer de mama em Homens. *Rev Bras Mastologia* 24(4):109-114.

# Obrigada

